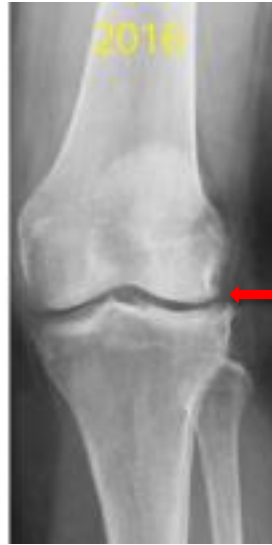
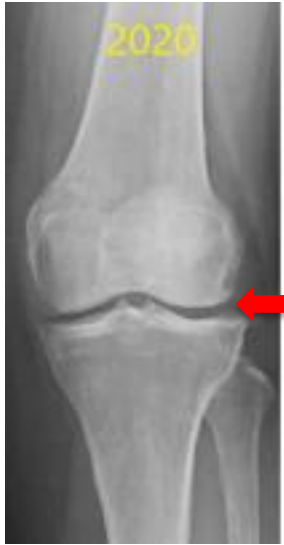
瑞尖療法 (治療前後 X-Ray 比較)

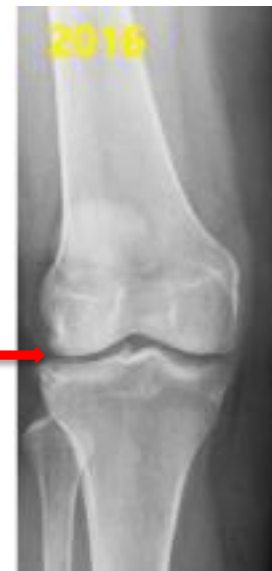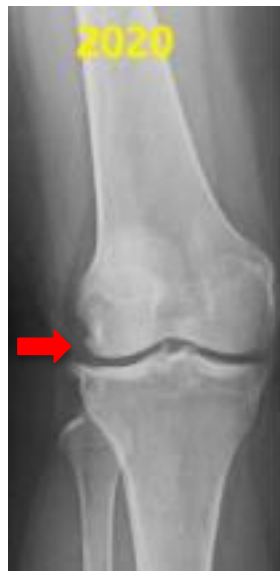病患 1 (2016 及 2020)



左

1) 細箭頭: 黑色骨 (軟骨) 細縫小
(軟骨剩百分之二十)

2) 粗箭頭: 黑色骨 (軟骨) 細縫
變大 (軟骨增加到百分之七十)



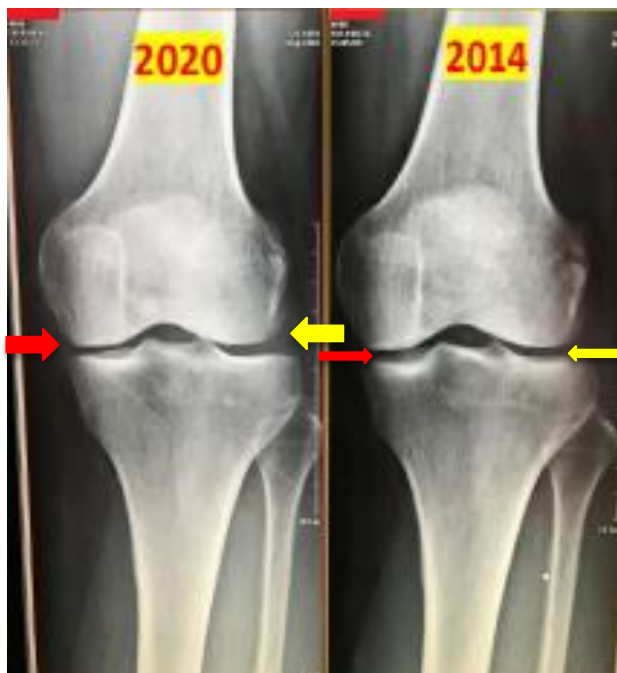
右

1) 細箭頭: 黑色骨 (軟骨) 細縫
小 (軟骨剩百分之三十)

2) 粗箭頭: 黑色骨 (軟骨) 細縫
變大 (軟骨增加到百分之六十)

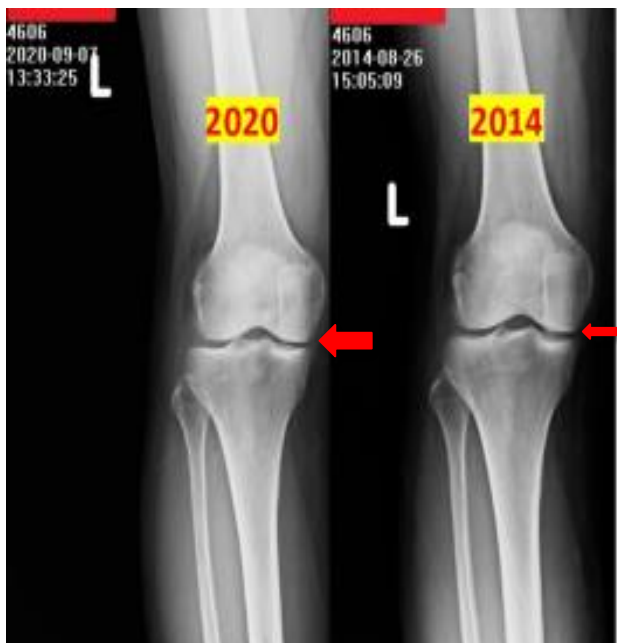病患 2 (2014 及 2020)

右



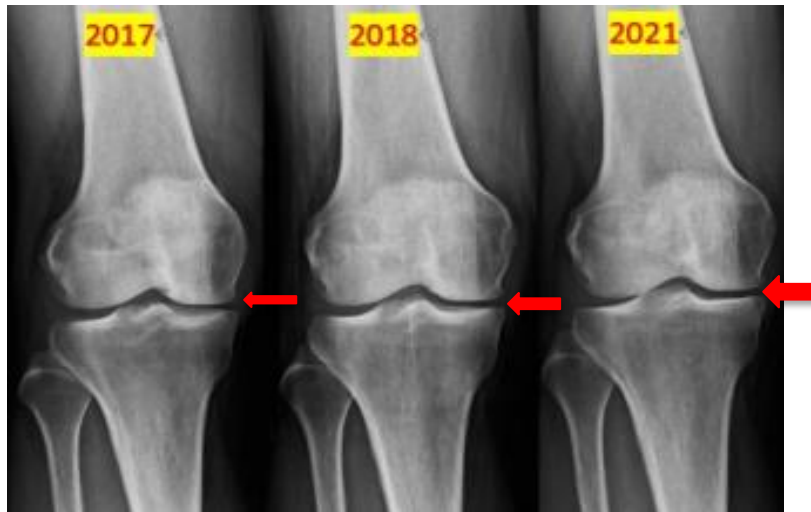
- 1) 黃細箭頭: 黑色骨細縫小
(軟骨剩百分之五十)
- 2) 黃粗箭頭: 黑色骨細縫變大 (軟骨增加到百分之九十)
- 3) 紅細箭頭: 黑色骨細縫小
(軟骨剩百分之三十)
- 4) 紅粗箭頭: 黑色骨細縫變大
(軟骨增加到百分之六十)

左



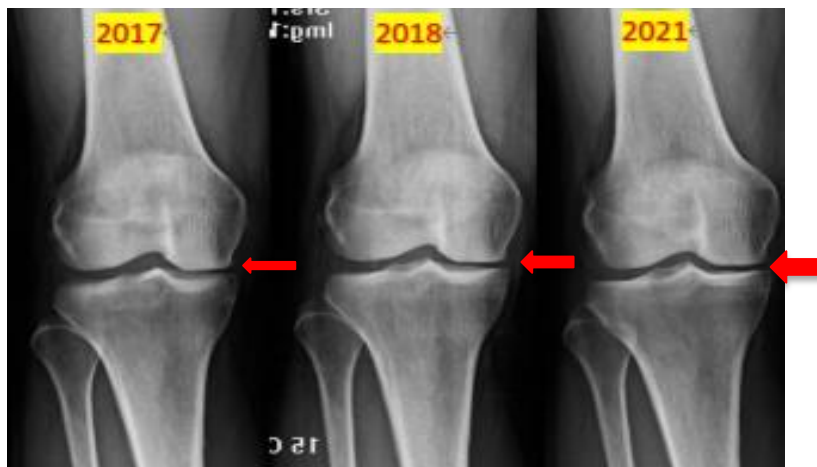
- 1) 細箭頭: 黑色骨細縫小
(軟骨剩百分之五十)
- 2) 粗箭頭: 黑色骨細縫變大
(軟骨增加到百分之九十)

病患 3 (2017 及 2018 及 2020)



右

- 1) 細箭頭: 黑色骨細縫小 (軟骨剩百分之三十)
- 2) 粗箭頭: 黑色骨細縫變大 (軟骨增加到百分之五十)
- 3) 最粗箭頭: 黑色骨細縫變大 (軟骨增加到百分之七十)



左

- 1) 細箭頭: 黑色骨細縫小 (軟骨剩百分之三十)
- 2) 粗箭頭: 黑色骨細縫變大 (軟骨增加到百分之四十)
- 3) 最粗箭頭: 黑色骨細縫變大 (軟骨增加到百分之六十)